

## COLECISTITE ALITIÁSICA ASSOCIADA À MONONUCLEOSE INFECCIOSA COMO DIAGNÓSTICO DIFERENCIAL DA DOR ABDOMINAL NA INFÂNCIA: RELATO DE CASO

### ALITIASIC CHOLECYSTITIS ASSOCIATED WITH INFECTIOUS MONONUCLEOSE AS A DIFFERENTIAL DIAGNOSIS OF ABDOMINAL PAIN IN CHILDHOOD: CASE REPORT

Roberta Tondato<sup>1</sup>

Valéria Casella Speltri<sup>2</sup>

Maria Beatriz de Souza<sup>3</sup>

1 Médica formada pela FASM (Faculdade Santa Marcelina).

2 Prof.<sup>a</sup> Dra. de Pediatria do Curso Médico da Faculdade Santa Marcelina – Itaquera-SP.

3 Prof.<sup>a</sup> Dra. de Pediatria do Curso Médico da Faculdade Santa Marcelina – Itaquera-SP.

Trabalho de Conclusão de Curso Médico, apresentado à Faculdade Santa Marcelina (FASM).

Aprovado pelo COPEFASM (Comitê de Ética na Pesquisa da Faculdade Santa Marcelina). P087/2018.

Recebido para publicação: 2022.

Endereço para correspondência: e-mail: [valeria.speltri@santamarcelina.edu.br](mailto:valeria.speltri@santamarcelina.edu.br)

[maria.mendes@santamarcelina.edu.br](mailto:maria.mendes@santamarcelina.edu.br)

Citação deste artigo: Tondato R, Speltri VC, Souza MB. Colecistite alitiásica associada à mononucleose infecciosa como diagnóstico diferencial da dor abdominal na infância: relato de caso. Arquivos de Medicina, Saúde e Educação.2023; 1 (2): e238-e253.

#### RESUMO

A colecistite alitiásica de etiologia Epstein-Barr (EBV) é uma associação rara na Pediatria. Existem apenas 26 casos relatados sobre essa relação. O objetivo deste trabalho é descrever os aspectos clínicos da Colecistite a qual ocorre no curso da infecção primária pelo vírus Epstein-Barr (EBV). Metodologicamente, trata-se de estudo clínico observacional, do tipo relato de caso. É apresentado um caso de colecistite alitiásica, com etiologia por EBV, diagnosticado em uma criança saudável. Discute-se a fisiopatologia, a apresentação clínica e o tratamento desta entidade, salientando-se a importância dessa doença no diagnóstico diferencial de dor abdominal, a fim de se buscar um diagnóstico precoce.

**Palavras-chave:** colecistite acalculosa; mononucleose infecciosa; Vírus Epstein-Barr.

## ABSTRACT

Epstein-Barr Alithiasic Cholecystitis (EBV) is a rare association in pediatrics. There are only 26 reported cases of this relationship. The aim of this work is describing the clinical aspects of cholecystitis which occurs in the course of primary infection by the Epstein-Barr virus (EBV). Methodologically, an observational clinical study of a case report was performed. A case of Alithiasic cholecystitis with EBV etiology diagnosed in a healthy child. The discussion is about the pathophysiology, clinical presentation, and treatment of this entity, emphasizing the importance of this pathology in the differential diagnosis of abdominal pain to an early diagnosis.

**Keywords:** acalculous cholecystitis; infectious mononucleosis; Epstein-Barr Virus.

## INTRODUÇÃO

A Colecistite Alitiásica é uma inflamação da vesícula biliar na ausência de cálculos demonstrados. É responsável por 2-15% de todos os casos de Colecistite Aguda<sup>1</sup>. As patologias da vesícula biliar são raras em crianças (1,3 casos pediátricos para cada 1000 casos em adultos)<sup>2</sup>. A Colecistite Alitiásica na faixa pediátrica não é comum e, na maioria dos casos, está associada a processos infecciosos<sup>1</sup>. Representa de 4% a 8% dos casos de Colecistite aguda pediátrica. Nas crianças, a forma calculosa é mais comum que a acalculosa, e sua associação com a Mononucleose Infecciosa (MI) é ainda mais rara<sup>3</sup>.

A Mononucleose Infecciosa é uma infecção viral muito prevalente em crianças. Possui um curso clínico benigno e autolimitado, na maioria das vezes. Na infância, é principalmente assintomática, enquanto, nos adolescentes e adultos, ao menos 50% apresentam sinais clínicos como febre, faringite, linfadenopatia, hepatoesplenomegalia e disfunção hepatocelular<sup>4</sup>. Pode apresentar diversas complicações em alguns pacientes, como a Colecistite Alitiásica<sup>5</sup>.

Essa associação pode ocorrer em qualquer faixa etária ou gênero. Por ser essencialmente rara, frequentemente não são diagnosticadas apropriadamente, protelando o tratamento adequado. Há apenas 26 casos relatados na literatura, o que ilustra a falta de conhecimento sobre o assunto.

O primeiro relato de Colecistite em crianças foi feito por Gibson, em 1722, e a primeira apresentação sobre o assunto foi feita por Potter, em 1938. Os primeiros relatos de Colecistite Acalculosa em crianças foram dados na década de 1960<sup>3,6</sup>.

Em virtude da raridade dessa patologia, existe baixo índice de suspeita no diagnóstico diferencial de abdômen agudo em crianças. Outro fator que dificulta esse diagnóstico precoce é associação da Colecistite Alitiásica em 60% dos diagnósticos a outras

patologias graves, como queimaduras e trauma, e não a pacientes saudáveis. Aumentar o índice de diagnósticos realizados de forma correta é fundamental para se reduzir a alta taxa de mortalidade (30%) da doença. Estudar essa associação é importante para poder incluí-la na abordagem da dor abdominal na infância.

Neste artigo, procuramos situar o leitor em relação a alguns conceitos de grande importância e discutir o relato de caso por meio da literatura consultada.

## OBJETIVO

O objetivo deste trabalho é descrever aspectos clínicos de Colecistite Alitiásica como causa de dor abdominal, no curso da infecção primária pelo vírus Epstein-Barr (EBV).

## MÉTODO

Trata-se de um estudo clínico observacional, do tipo relato de caso, de um paciente assistido no Pronto Socorro Pediátrico de um Hospital Escola, uma entidade filantrópica e privada do Sistema Único de Saúde (SUS), localizado em um município da Zona Leste da cidade de São Paulo.

Foi criado um instrumento de coleta de dados do prontuário do paciente que contemplou as seguintes variáveis: aspectos sociodemográficos; clínicos e principais exames laboratoriais referentes à patologia estudada.

O cronograma de desenvolvimento do projeto aborda os objetivos para cada intervalo de tempo estimulado. O prazo final para entrega do trabalho foi de junho de 2020. Não houve financiamento de terceiros para o estudo, e foram de total responsabilidade autoral os gastos referentes às impressões, à locomoção etc. Estipula-se um valor aproximado de R\$ 500,00 (quinhentos reais).

A coleta de dados ocorreu somente após a aprovação do projeto de pesquisa pelo Comitê de Orientação às Pesquisas e Estudos da Faculdade Santa Marcelina e do CEP. Foi obtido o consentimento do responsável para a pesquisa a partir da assinatura do Termo de Consentimento Livre e Esclarecido (TCLE), após esclarecimentos dos procedimentos deste estudo. Também foi obtido o Termo de Assentimento, assinado pela paciente do estudo após os mesmos esclarecimentos.

A análise de dados deu-se confrontando aspectos clínicos do paciente em estudo com publicações científicas obtidas nas bases de dados Pumed, Scielo e UpToDate. Após a conclusão dessa pesquisa, espera-se que este trabalho sirva para orientar os profissionais de saúde sobre a importância do diagnóstico precoce deste agravo.

## 1 MONONUCLEOSE INFECCIOSA NA INFÂNCIA

A mononucleose é uma infecção causada em 90% das vezes pelo vírus Epstein-Barr (EBV), da família herpesvírus<sup>7</sup>; porém, em 10% dos casos, podem ser identificados outros agentes etiológicos, como Citomegalovírus, Toxoplasma gondii, HIV, adenovírus, hepatite viral e possivelmente o vírus da rubéola<sup>8</sup>.

Sua incidência é mais prevalente nas faixas etárias entre 5 a 10 e 10 a 20 anos<sup>9</sup>. Não há predomínio por sexo; entretanto, os casos tendem a ocorrer mais precocemente em meninas<sup>10</sup>. A transmissão do EBV ocorre, principalmente, por meio da saliva, e mais raramente, por transfusão de sangue.

A mononucleose infecciosa é, geralmente, leve e assintomática na infância, enquanto nos adolescentes e nos adultos se manifesta pela tríade clássica de febre, de faringite tonsilar e de linfadenopatia cervical<sup>11</sup>.

Outros sintomas podem ser correlacionados em até 90% dos casos, como náusea, vômito, anorexia, hepatite leve e fadiga, porém são menos específicos para diagnóstico<sup>9,12</sup>. O edema palpebral (sinal de Hoagland) está presente em apenas um terço dos casos<sup>13</sup>. Embora a esplenomegalia ocorra em até 50% dos pacientes, a icterícia e a hepatomegalia são achados incomuns<sup>7</sup>.

Os sintomas iniciam-se abruptamente ou gradualmente, com duração média de duas a três semanas<sup>7,9,10</sup>. O diagnóstico é clínico e laboratorial. Além da sorologia positiva para EBV, são comuns achados laboratoriais, incluindo a presença de linfocitose atípica e anticorpos heterófilos<sup>10,14</sup>.

As infecções primárias por EBV raramente requerem mais do que terapia de suporte. Anti-inflamatórios não esteroides são recomendados para o tratamento da febre, desconforto na garganta e mal-estar. A provisão de fluidos e nutrição adequadas também são apropriadas. O repouso absoluto não é necessário<sup>7</sup>. A grande maioria dos indivíduos com infecção primária por EBV recupera-se semintercorrências e desenvolvem um alto grau de imunidade duradoura<sup>7</sup>.

## 2. COLECISTITE ALITIÁSICA NA INFÂNCIA

A Colecistite Alitiásica caracteriza-se por inflamação da vesícula biliar na ausência de cálculos no seu lúmen. Em pacientes adultos, a Colecistite Alitiásica Aguda constitui 5 a 10% de todos os casos de Colecistite; no entanto, é menos frequente entre as crianças (1 a 4%)<sup>15,16</sup>. É mais frequente no sexo masculino (♂:♀=1,5-3:1), enquanto, na forma calculosa, há predomínio no sexo feminino<sup>9</sup>. A etiologia dessa inflamação é geralmente bacteriana e muito raramente viral<sup>16</sup>.

Classicamente, pode estar associada à sepse, queimaduras extensas, grandes

cirurgias ou traumatismos, nutrição parentérica prolongada, ventilação não invasiva ou outras infecções sistêmicas, além da doença de Kawasaki, Poliarterite Nodosa, Hepatite A e infecção por Epstein-Barr; porém, cada vez mais está sendo associada a pacientes saudáveis<sup>2,17</sup>.

O principal achado clínico é a dor abdominal de grande intensidade no hipocôndrio direito (75%)<sup>3,9</sup>. Os vômitos estão presentes em 35% dos casos, enquanto que a distensão abdominal e a ausência ou diminuição de ruídos intestinais estão presentes em 25% dos casos. A massa palpável e icterícia são menos frequentes, e a última ocorre quando há sinais de obstrução (20% dos casos)<sup>3,9</sup>. Podem existir sinais de irritação peritoneal, pequena hepatomegalia e sinal de Murphy (paragem inspiratória com a pressão no hipocôndrio direito) positivo<sup>11</sup>.

Os exames laboratoriais, pela sua inespecificidade, frequentemente não ajudam no diagnóstico e são muitas vezes normais ou com alterações relacionadas à doença subjacente<sup>18</sup>. Além da história clínica e laboratorial, são fundamentais exames complementares para se realizar o diagnóstico com certeza.

A ultrassonografia (US) das vias biliares é o exame de escolha. O achado ecográfico mais frequente é o espessamento da parede vesicular (superior a 3 mm), na ausência de cálculos e coleção líquida perivesicular<sup>9</sup>.

As complicações mais comuns da colecistite alitiásica são a gangrena, o empiema e a perfuração. Ocorrem mais frequentemente na forma alitiásica, e sua mortalidade depende da precocidade do diagnóstico, podendo variar de 10-90%<sup>9</sup>.

O tratamento indicado é a colecistectomia (por via aberta ou laparoscópica), realizada após estabilização hemodinâmica no adulto. Na criança, o tratamento conservador é seguro e eficaz, sendo a primeira escolha<sup>19,20</sup>.

### **3. ASSOCIAÇÃO DA MONONUCLEOSE INFECCIOSA COM A COLECISTITE ALITIÁSICA**

A mononucleose infecciosa de etiologia por EBV, embora tenha um curso autolimitado, pode estar associada a outras doenças mais graves ou raras, como a Colecistite Alitiásica. Revisando a literatura, entre 2003 e 2015, foram notificados apenas 26 casos pediátricos de Colecistite Aguda Alitiásica (CAA), associada à infecção primária pelo EBV<sup>21</sup>. É comum na faixa etária de crianças e adolescentes, quando há maior prevalência da infecção por EBV. Há predomínio no sexo masculino na forma acalculosa, porém, quando associada ao EBV, o sexo feminino é prevalente<sup>22,23</sup>.

A suspeita de MI ocorre pelo quadro agudo de dor abdominal no hipocôndrio direito, sintomas da Mononucleose Infecciosa, como a febre, adenomegalia cervical e faringite, sorologia positiva para EBV e ecografia com ausência de cálculos biliares. Essa associação raramente é diagnosticada precocemente, podendo acarretar em complicações tardias, como a

gangrena e perfuração.

A colecistite alitiásica, associada à infecção primária pelo vírus de Epstein-Barr, é incomum e geralmente benigna, com recuperação rápida após tratamento conservador e sintomático.

#### 4. RELATO DE CASO

M.G.M., sexo feminino, 8 anos de idade, branca, natural e procedente de São Paulo e católica, chegou ao Pronto Socorro com queixa de febre há 4 dias. A paciente relatou febre aferida (mínimo de 38,5°C e máximo de 39,2°C) com 4 dias de evolução, associada à tosse seca, coriza, náusea e diminuição da aceitação à dieta. Referia à palpação e dor abdominal em hipocôndrio direito. Negou outros sintomas. Como comorbidade, relatou diabetes tipo 1, em uso de Glargina 12 UI pela manhã e insulina de ação ultrarrápida antes das refeições.

Ao exame físico de entrada, a paciente encontrava-se em bom estado geral, orientada, lúcida e hidratada. Acianótica, anictérica, normocorada, afebril. Pesou 38,4Kg. Orofaringe levemente hiperemiada e tonsilas palatinas hipertrofiadas sem exsudato. Ausculta cardíaca e pulmonar normais. Frequência Cardíaca (FC) 95 e Frequência Respiratória (FR) 19, saturando em ar ambiente 97%. No exame abdominal, o abdome estava flácido e levemente doloroso à palpação profunda. Ruídos hidroaéreos normativos. Sinal de Murphy negativo. Sem alterações em outros sistemas.

Os exames complementares solicitados na entrada foram eletrólitos, urina 1 e gasometria venosa, os quais vieram normais, hemograma com leucocitose (21.470 células/mm<sup>3</sup>) e linfócitos atípicos (2%). PCR estava alterado (34,3). Nos exames de imagens, radiografia de tórax estava sem alterações, e ultrassonografia de abdômen estava com sinais de Colecistite Aguda Alitiásica; desse modo, foi questionada a hipótese diagnóstica de Coleciste Aguda Alitiásica de etiologia a esclarecer. Optou-se por internação hospitalar e início de antibioticoterapia com Metronidazol 30mg/kg/d e Cefuroxima 150 mg/kg/d.

Durante internação hospitalar, a paciente apresentou-se com piora do estado geral, anasarca, picos febris de média 37,7-38,7°C durante os sete primeiros dias e episódios de vômitos recorrentes, além de aceitação parcial da dieta e perda de 4kg. Apresentava adenomegalia nas cadeias cervicais posteriores e supraclaviculares bilateralmente, com preservação de seu padrão anatômico habitual. A ausculta cardiopulmonar estava normal. No exame abdominal, o abdômen era globoso levemente dolorido à palpação no hipocôndrio direito. No 4.º dia de internação, evidenciou-se hepatomegalia, com fígado palpável 4-5 cm do rebordo costal direito, com regressão para 3 cm após 2 dias, permanecendo até alta. As extremidades estavam bem perfundidas. Manteve-se eupneica e com frequência cardíaca normal ao longo de toda a evolução.

Nos exames realizados, houve melhora de leucocitose e ausência de linfócitos

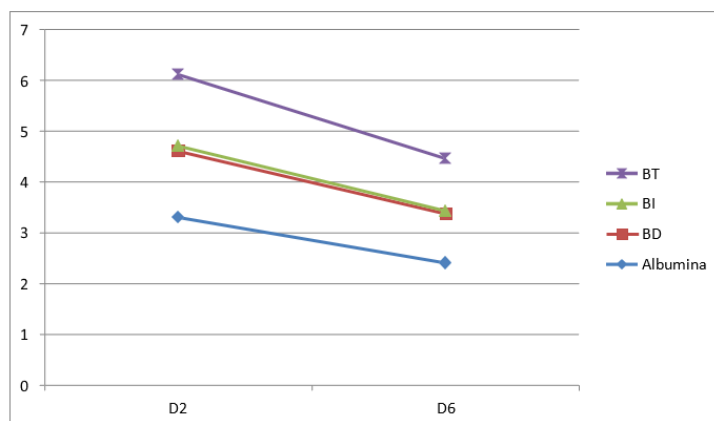
atípicos. Ao se analisar a função hepática, as enzimas canaliculares e transaminases hepáticas estavam alteradas nos primeiros exames, com melhora após quatro dias de internação (conforme ilustrado no gráfico 1; 1.1 e 1.2.). Foi solicitada cultura com resultado negativo. Outros exames mantiveram-se normais.

A partir de possíveis etiologias reumáticas, infecciosas, oncológicas, associadas a fatores endócrinos e imunes, foram solicitados complementos, função tireoidiana e fatores reumatológicos, os quais vieram negativos, além de sorologias para hepatites A, B, C, Citomegalovírus, Rubéola, Toxoplasmose e HIV, também negativas. As sorologias para mononucleose ativa (IgG e IgM) foram reagentes. Foram solicitados DHL (826) e imunoglobulinas: IgE (1.722), IgA (1.722), IgG (1.173).

Devido à possibilidade de doença oncológica (aumento de DHL, porém inferior aos valores encontrados em neoplasias e linfadenopatia), foi solicitada interconsulta da oncopediatria, descartando-se possível neoplasia. Evoluiu com melhora de estado geral, sem novos picos febris por cinco dias (conforme gráfico 2) e sem episódios de vômito. Após resolução da anasarca, pesava 35kg (perda de 3kg em relação ao peso de entrada). Evoluiu sem novas queixas, restando assintomática. Houve depressão dos gânglios cervicais e submandibulares e fígado, permanecendo a 3 cm do rebordo costal direito.

Os exames de alta foram solicitados, como hemograma, função hepática, coagulograma e urina<sup>1</sup>, e eles apresentaram melhoras significativas. Após término de doze dias de antibioticoterapia, foi dada alta hospitalar para a paciente.

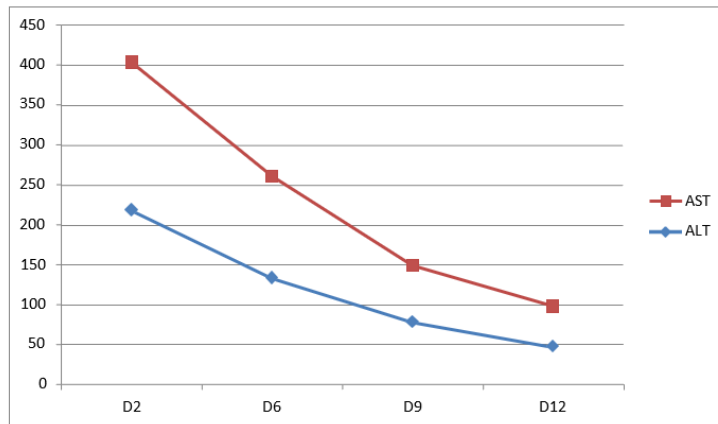
Gráfico 1 – análise da função hepática



Fonte: elaboração da autora

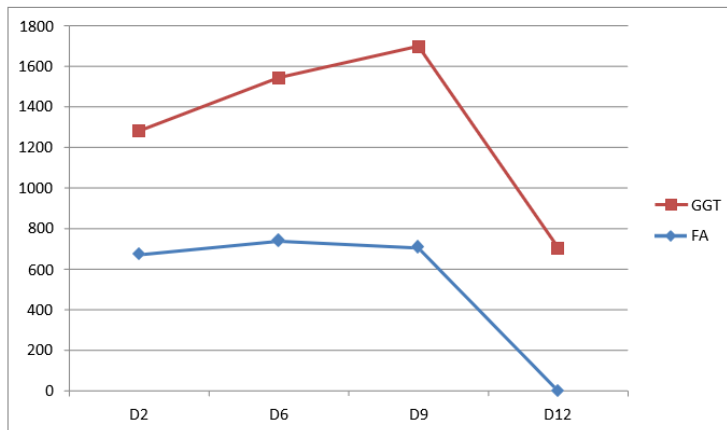


Gráfico 2 – análise das transaminases hepáticas



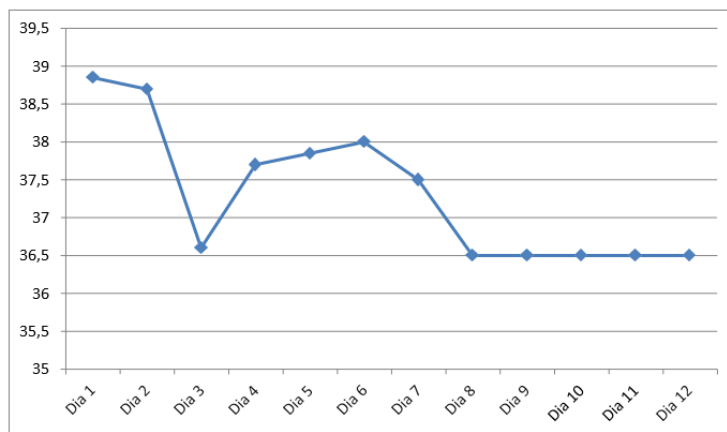
Fonte: elaboração da autora

Gráfico 3 – análise das enzimas canaliculares hepáticas



Fonte: elaboração da autora

Gráfico 4 – análise da temperatura corporal, ao longo da internação



Fonte: elaboração da autora



## 5 RESULTADO E DISCUSSÃO

A primeira hipótese diagnóstica foi Colecistite Aguda Alitiásica de etiologia infecciosa, sugestiva pela sintomatologia, pelos exames laboratórios e de imagem. Ao exame físico de entrada, apresentou febre há quatro dias e dor abdominal à palpação de hipocôndrio direito. Evoluiu ao longo da internação com febre, faringite tonsilar e linfadenopatia cervical. A febre permaneceu até o 8.º dia de internação, com picos de 37 a 39°C, e afebril nos dias seguintes até a alta. A faringite iniciou-se abruptamente, com duração de seis dias, iniciando-se no 7.º dia e com melhora no 12.º, caracterizada com hipertrofia das amígdalas e placa de exsudado à direita. A linfadenopatia cervical foi detectada a partir do 4.º dia de internação, com diminuição a partir do 10.º dia, ilustrada por múltiplos linfonodos de dimensões aumentadas em todas as cadeias ganglionares, de caráter proliferativo, mas com preservação de seu padrão anatômico habitual. Outros sintomas da mononucleose infecciosa foram relatados, como dor abdominal, hepatomegalia, vômitos, edema periorbital (sinal de Hoagland), presente em um terço dos casos<sup>13</sup>.

A dor abdominal e edema periorbital foram relatados nos primeiros dias de internação, evoluindo com melhora. A hepatomegalia foi registrada a partir do 5.º dia, a 4 a 5 cm do rebordo costal direito, com melhora no final da internação. Outros sintomas menos comuns, como mal-estar, mialgia, fadiga e icterícia não foram relatados.

Nos exames laboratoriais, linfocitose com linfócitos atípicos e aumento de monócitos foram encontrados, além de alteração das transaminases hepáticas – ALT (218 U/L) e AST (186 U/L). Nota-se que o aumento das enzimas hepáticas foi em proporção muito maior ao de uma Mononucleose Infecciosa clássica, a qual possui um aumento discreto.

Com quadro clínico sugestivo associado à Ultrassonografia (USG) e sorologia positiva para Epstein-Barr, foi confirmado diagnóstico de Colecistite Alitiásica de etiologia viral por EBV.

### 5.1 Relação com a mononucleose infecciosa

A mononucleose infecciosa é uma doença febril aguda causada pelo Epstein-Barr. Sua transmissão ocorre, principalmente, por gotículas. Acomete, principalmente, crianças e adultos jovens, cuja incidência varia de 11 a 48 casos por 1.000 pessoas. No adulto, a doença é incomum, representando menos de 2% de todos os adultos com dor de garganta<sup>24</sup>.

As características clínicas típicas da Mononucleose Infecciosa incluem febre, faringite e adenopatia cervical. A febre é o sinal predominante e presente em 87,3% dos casos. Em crianças geralmente é baixa, e, em adultos, é mais alta e prolongada (até 40,5°C). A faringite de início abrupto possui um aspecto variável, desde um simples eritema até um

exsudato branco acinzentado. O aumento dos linfonodos cervicais é praticamente um achado universal e usualmente associa-se à linfadenopatia generalizada. As adenomegalias manifestam-se no fim da primeira semana, com pico ao redor do décimo dia<sup>14,24</sup>.

É comum esses sintomas estarem associados ao mal-estar, mialgia e fadiga. Esplenomegalia, hepatomegalia, icterícia e ruptura esplênica podem ocorrer, porém são raras. A esplenomegalia é relatada em 50 a 75% dos casos, e habitualmente não alcança grandes proporções; por outro lado, a hepatomegalia está presente em 15 a 25%, em geral entre o 7.<sup>o</sup> e o 21.<sup>o</sup> dia, associada à dor e aumento das transaminases<sup>14,24</sup>. Náuseas, vômitos e anorexia correlacionam-se com a hepatite leve e são descritas em cerca de 90% dos indivíduos infectados<sup>12</sup>. O edema palpebral (sinal de Hoagland) ocorre em um terço dos casos<sup>14,10</sup>. A maioria dos achados tem uma duração média de 10 dias, mas a fadiga e a linfadenopatia cervical persistem por uma mediana de três semanas<sup>14</sup>.

No exame laboratorial, a característica essencial é a presença de leucocitose (10.000-20.000 leucócitos/mm<sup>3</sup>) com o aumento de linfócitos (em torno de 50%), e presença de pelo menos 30% de formas atípicas. Embora os linfócitos atípicos possam surgir em porcentual elevado, não são patognomônicos<sup>14</sup>. Os testes de função hepática mostram-se alterados em 95% dos casos, além de discreta elevação das transaminases e enzimas canaliculares<sup>14</sup>.

O diagnóstico é feito por meio dos critérios de Hoagland, os quais incluem a febre, a faringite e a adenopatia, exames laboratoriais como a linfocitose com presença de linfócitos atípicos e a confirmação por um teste sorológico positivo para EBV. Esses critérios possuem bastante especificidade, porém não são altamente sensíveis<sup>24</sup>.

A base do tratamento da Mononucleose Infecciosa é o tratamento de suporte, incluindo hidratação adequada, anti-inflamatórios não-esteróides e analgésicos, pois possuem um curso autolimitado. Para os casos em que o paciente apresenta um edema faríngeo significativo que cause ou ameace o comprometimento respiratório, o uso de corticoides está indicado, porém seu uso ainda é controverso na literatura<sup>24</sup>.

## 5.2 Relação do vírus Epstein-Barr com a Colecistite Alitiásica

A Colecistite Alitiásica caracteriza-se por inflamação da vesícula biliar, na ausência de cálculos no seu lúmen<sup>25</sup>. É responsável por 2-15% de todos os casos de Colecistite Aguda, em razão de sua incidência em idade pediátrica ser muito baixa (1-4%)<sup>21</sup>. Nessa faixa etária, a forma alitiásica é a mais frequente (30-50%). Há predomínio no sexo masculino na forma calculosa, porém, quando associada ao EBV, o sexo feminino é prevalente<sup>22,23</sup>. É prevalente nas crianças e adolescentes até os 25 anos, período comum para ocorrência da infecção primária por EBV<sup>23</sup>.

Etiologicamente, a *Escherichia coli* e outras bactérias entéricas gram-negativas são os microorganismos mais frequentemente associados no diagnóstico. Outros agentes menos

comuns são o vírus da dengue, Citomegalovírus, Varicela Zoster, Vírus Epstein-Barr, vírus da hepatite A, *Leptospira* spp, *Salmonella* spp, *Vibrio cholerae*, *Coxiella Burnetti*, *Plasmodium falciparum*, *Cryptosporidium* e *Candida* spp. Indivíduos com HIV que apresentam infecções oportunistas, como Citomegalovírus, *Cryptosporidium*, *Mycobacterium tuberculosis*, *M. avium intracellulare* ou infecções fúngicas são descritos como de maior risco para se desenvolver Colecistite Alitiásica<sup>20</sup>.

Classicamente, associam-se à sepse, queimaduras extensas, grandes cirurgias ou traumatismos e infecções, como escarlatina, sarampo, doença de Kawasaki, Poliarterite Nodosa, Hepatite A e infecção por Epstein-Barr; existem, contudo, cada vez mais relatos na literatura dessa doença em doentes saudáveis, sem fatores de risco<sup>22,26</sup>.

Os fatores de risco para se desenvolver essa patologia são jejum prolongado, nutrição parenteral total, uso de opióides endovenosos, depleção de volume (choque), transfusão múltipla e sepse. Diabetes melitus e grandes cirurgias, principalmente de trocas valvar, são fatores predisponentes.

Em relação à patogenia, mesmo que muitos mecanismos ainda não estejam totalmente esclarecidos, é considerada multifatorial e inclui vários fatores, como isquemia, estase, infecção e alterações biliares. A estase da vesícula biliar associada à hipoperfusão é considerada um fator importante na patogênese<sup>2</sup>, além do fato de que a isquemia da parede da vesícula biliar é consequência de um estado de baixo fluxo devido à febre, desidratação ou insuficiência cardíaca.

Cabe identificar que a ocorrência frequente de isquemia, a presença de proliferação bacteriana e a ativação de mediadores pró-inflamatórios podem resultar em gangrena da vesícula biliar<sup>20</sup>; entretanto, isso não acontece em crianças saudáveis. Nessas, a etiologia é primariamente infecciosa, e mais de 30% dos casos relacionam-se ao EBV<sup>22,23</sup>. Normalmente, nesse caso, manifestam perda de apetite, e a ausência prolongada de alimentação prejudica o esvaziamento da vesícula biliar, o que proporciona um quadro inflamatório, devido à estase da bile e, por fim, a ocorrência de colecistite<sup>19,20</sup>.

A principal queixa é a dor abdominal, de grande intensidade, localizada no hipocôndrio direito e/ou epigástrico. A dor evolui rapidamente para a intensidade máxima e pode durar por mais de 6 horas, irradiando-se para o ombro direito ou para dorso<sup>16</sup>; ademais, pode vir associada da piora do estado geral, anorexia, náuseas e vômitos, febre moderada, hepatomegalia, esplenomegalia e, raramente, colúria. A icterícia leve é um achado positivo em apenas 5% dos casos, como resultado de colestase ou hemólise induzida por vírus<sup>27</sup>.

Em crianças com Colecistite Alitiásica, decorrentes de infecção induzida por EBV, os sintomas encontrados foram a icterícia (94%), a febre (94%), a linfadenopatia (73%), a esplenomegalia (53%) e a faringite (62%), em que a Síndrome da Mononucleose Infecciosa pode estar associada. Uma vez que a apresentação clínica e os achados laboratoriais são inespecíficos, a integração desses dados com os achados ecográficos é o que permite o

diagnóstico.

Muitas vezes, os exames laboratoriais são inespecíficos, com resultados normais ou com alterações relacionadas com a doença subjacente. Pode haver discreta leucocitose (até 15.000/uL nos casos não complicados) com ou sem neutrofilia e alteração da função hepática. Quando existe hiperbilirrubinemia, geralmente é mista, e raramente excede os 2 a 5mg/dL (valores mais elevados de bilirrubina devem fazer pensar em hemólise ou obstrução do colédoco).

As aminotransferases hepáticas costumam estar aumentadas sete vezes do seu valor limite, quando associada à Colecistite Alitiásica, diferente da infecção por EBV clássica, que se eleva até 3 vezes<sup>25,26,28</sup>. Deve-se enfatizar que a elevação da Desidrogenase láctica (DHL) é comum na infecção por EBV. Embora não seja um marcador específico de lesão hepática, encontra-se aumentada por estar presente no fígado. Valores até 2x maiores que o normal (240-480 U/l) são compatíveis com a infecção de EBV e não com doenças neoplásicas, as quais geralmente possuem um valor maior<sup>29,30</sup>; assim, a hipótese neoplásica para a paciente foi descartada.

O diagnóstico é usualmente feito pela USG, cuja especificidade é de 90%. Esse método pode revelar os seguintes achados: aumento da espessura da parede da vesícula biliar (> 3,5–4mm), líquido pericolecístico e presença de íodo da membrana mucosa. A presença de pelo menos dois desses critérios mencionados, além da ausência de cálculos biliares, define o diagnóstico de CAA na idade pediátrica<sup>4,31</sup>. As complicações como gangrena, empiema e perfuração são muito comuns e com elevad mortalidade<sup>11</sup>.

O tratamento indicado é a Colecistectomia de Emergência (por via aberta ou laparoscópica), principalmente em adultos, pois reduz as taxas de complicações; no entanto, em crianças é seguro e eficaz, além de menos invasivo, ao se iniciarem medidas conservadoras; dessa forma, essa via de tratamento, a Colecistectomia de Emergência foi orientada para a paciente, com melhoras, após início.

A essa forma de tratamento devem ser considerados os cuidados gerais, como hospitalização, jejum, reposição eletrolítica e de fluidos (intravenosa) e analgesia. Recomenda-se o uso de antibióticos, que devem incluir microrganismos gram-negativos e anaeróbios. Um curso de 4 a 6 semanas de antibióticos de amplo espectro é geralmente suficiente para resolver os sintomas, além de bom prognóstico<sup>19,20</sup>. A intervenção operatória de emergência é considerada apenas quando os critérios ultrassonográficos previamente determinados se deterioram ou persistem no exame ultrassonográfico de seguimento<sup>32</sup>.

O tratamento antimicrobiano é indicado com o intuito de prevenir possíveis complicações, como ascensão de bactérias via hematogênica ou por via retrógrada por meio do duodeno para vesícula biliar, e não por uma possível etiologia bacteriana.

A cultura da bile é positiva em 16-66%, e as principais bactérias são *Escherichia coli*, *Klebsiella*, *Enterococcus*, *Enterobacter*, *Staphylococcus*, *Pseudomonas*, *Clostridium* e

*Bacteroides fragilis*. Fungos e bactérias anaeróbias são mais encontradas em pacientes com diabetes ou com idade avançada<sup>10,31</sup>. Em geral, uma sucessão de 4 a 6 semanas de antibióticos de amplo espectro é geralmente suficiente<sup>20</sup>.

A Colecistite Acalculosa por Epstein-Barr tem um curso benigno com excelente prognóstico. Essa patologia regride gradualmente durante a regressão da Mononucleose Infecciosa, como aconteceu na maioria dos casos relatados anteriormente na literatura e também com a paciente descrita no caso acima<sup>33</sup>. A mortalidade da Colecistite Acalculosa é maior do que a da Colecistite Calculosa, em virtude da concomitância com outras condições agravantes ou pelo diagnóstico mais tardio<sup>3</sup>.

Por fim, essa associação merece consideração especialmente em casos com dor abdominal intensa e é incluída no diagnóstico diferencial de dor abdominal na faixa pediátrica; afinal, trata-se de uma doença incomum, e o atraso do diagnóstico é um fator que tem um impacto importante em sua mortalidade (10-50%)<sup>20,22</sup>.

## 6 CONSIDERAÇÕES FINAIS

O caso relatado e as publicações levantadas demonstram a complexidade do diagnóstico de pacientes com colecistite alitiásica por infecção pelo vírus EBV e evidenciam que, quando realizado de forma correta e precoce, trazem resultados satisfatórios, como melhora dos sintomas, qualidade de vida e prognóstico. É interessante ainda ressaltar a importância da anamnese, do exame físico e de exames complementares para diagnóstico, seguimento e decisão terapêutica; assim, é necessário inseri-la nos diagnósticos diferenciais de abdômen agudo em crianças.

## REFERÊNCIAS

1. Sullivan JL. Clinical manifestations and treatment of Epstein-Barr virus infection. UpToDate. 2013 [acesso em: 17 jun. 2019]; disponível em: <https://www.uptodate.com/contents/clinical-manifestations-and-treatment-of-epstein-barr-virus-infection>.
2. Bolis V, Karadedos C, Chiotis I, Chaliasos N, Tsabouri S. Manifestações atípicas do vírus de Epstein-Barr em crianças: um desafio diagnóstico. J. Pediatr [Internet]. 2016 [acesso em: 17 jun. 2019]; 92 (2): 113-121. Disponível em: [http://www.scielo.br/scielo.php?pid=S002175572016000200113&script=sci\\_arttext&tlng=pt](http://www.scielo.br/scielo.php?pid=S002175572016000200113&script=sci_arttext&tlng=pt).
3. Dunmire SK, Hogquist KA, Balfour HH. Infectious Mononucleosis. Curr Top Microbiol Immunol [Internet]. 2015 [acesso em 17 jun 2019]; 390(Pt.1): 211-240. Disponível em: <https://www.ncbi.nlm.nih.gov/pmc/articles/PMC4670567/>.
4. Shkalim-Zemer V, Shahar-Nissan K, Ashkenazi-Hoffnung L, Amir J, Bilavsky E. Cholestatic hepatitis induced by Epstein-Barr Virus in a Pediatric Population. Clin Pediatr [Internet], 2015 [acesso em 17 jun 2019]; 1-5. Disponível em: <https://www.ncbi.nlm.nih.gov/pubmed/25676835>.



5. Antunes SF, Santos TP, Deuchande S, Martins AM. Colecistite aguda alitiásica na criança. *Nascer e Crescer* [Internet], 2013 [acesso em: 17 jun. 2019]; 22(3): 174-177. Disponível em: [http://www.scielo.mec.pt/scielo.php?script=sci\\_arttext&pid=S087207542013000300009&lng=pt](http://www.scielo.mec.pt/scielo.php?script=sci_arttext&pid=S087207542013000300009&lng=pt).
6. Carvalho LHFR. Mononucleose infecciosa. *J Pediatr* [Internet]. 1999 [acesso em: 17 jun. 2019]; 75(Supl.1): 115-125. Disponível em: <http://www.jped.com.br/conteudo/99-75- s115/port.pdf>.
7. De Oliveira JL, Freitas RT, Arcuri LJ, Gomes AP, Vitorino RR, Rodrigues DC, Siqueira-Batista R et al. O vírus Epstein-Barr e a mononucleose infecciosa. *Rev Bras Clin Med* [Internet]. 2012; 10(6): 535-43.
8. Da Silva, VYNE et al. Mononucleose infecciosa – uma revisão de literatura. *Revista Uningá Review* [Internet]. 2018 [acesso em: 17 jun. 2019]; 16(1). Disponível em: <http://revista.uninga.br/index.php/uningareviews/article/view/1460>.
9. Crespo A, Meléndez A, Montovani J, Cavinato JN, Filho VO. Adenopatias Cervicais. IV Manual de Otorrinolaringologia Pediátrica da IAPO [Internet]. 2006 [acesso em: 17 jun. 2019]; 1: 9/94-102. Disponível em: <http://www.iapo.org.br/manuals/17-2.pdf>.
10. Siqueira VS, Ambrósio AVA, Cunha PF, Furtado VM, Souza TO, Almeida MTT, et al. Colecistite alitiásica aguda: revisão de literatura. *Rev Med Minas Gerais* [Internet]. 2012; 22(Supl 5): 59-62. Disponível em: <http://rmmg.org/exportar-pdf/691/v22s5a16.pdf>
11. Antunes SM, dos Santos TP, Deuchande S, Martins AM. Colecistite aguda alitiásica na criança. *Nascer e Crescer* [Internet]. 2013 [acesso em 17 jun. 2019]; 22(3): 174-177. Disponível em: [http://www.scielo.mec.pt/scielo.php?script=sci\\_arttext&pid=S087207542013000300009&lng=pt](http://www.scielo.mec.pt/scielo.php?script=sci_arttext&pid=S087207542013000300009&lng=pt).
12. Salgado C, Garcia A, Rúbio C, Cunha F. Mononucleose Infeciosa e Hepatite Colestática: uma associação rara. *Acta Médica Portuguesa* [Internet]. 2017 dez [acesso em: 17 jun. 2019]; 30(12). Disponível em: <https://www.actamedicaportuguesa.com/revista/index.php/amp/article/view/8715>.
13. Agergaard J, Larsen C. Acute acalculous cholecystitis in a patient with primary Epstein-Barr virus infection: a case report and literature review. *Intern J Infectious Diseases* [Internet]. 2015 [acesso em 17 jun. 2019]; 35: 67-72. Disponível em: <https://www.ncbi.nlm.nih.gov/pubmed/25887813>
14. Poddighe D, Tresoldi M, Licari A, Marseglia GL. Acalculous acute cholecystitis in previously healthy children: general overview and analysis of pediatric infectious cases. *Int J Hepatol* [Internet]. 2015 [acesso em: 17 jun. 2019]. Disponível em: <https://www.ncbi.nlm.nih.gov/pmc/articles/PMC4658411/>
15. Iaria, C., Arena, L., Di Maio, G. et al. Acute acalculous cholecystitis during the course of primary Epstein-Barr virus infection: a new case and a review of the literature. *Int J Infect Dis* [Internet]. 2008 [acesso em: 17 jun. 2019]; 12(4): 391–395. Disponível em: <https://www.ncbi.nlm.nih.gov/pubmed/18083615>.
16. Oliveira Junior AS, Lemos TEV, Medeiros Junior AC, Freire AD, Garcia CC, Silva SER, Rego ACM, Araújo Filho I. Acute Acalculous Cholecystitis in Critically ill Patients: RiskFactors, Diagnosis and Treatment Strategies. *JOP. J Pancreas* [Internet]. 2016 [acesso em 17 jun. 2019]; 17: 241-247. Disponível em: <http://pancreas.imedpub.com/acute-acalculous-cholecystitis-in-critically-ill-patients-risk-factors-diagnosis-and->





- treatmentstrategies.php?aid=17273.
17. J. Agergaard J, Larsen C. Acute acalculous cholecystitis in a patient with primary Epstein-Barr virus infection: a case report and literature review. *Intern J Infectious Diseases* [Internet]. 2015 [acesso em: 17 jun. 2019]; 35: 67–72. Disponível em: <https://www.sciencedirect.com/science/article/pii/S1201971215000909>
  18. Pinninti S, Hough-Telford C, Pati S, et al. Cytomegalovirus and Epstein-Barr virus infections. *Rev Pediatr* [Internet]. 2016 [acesso em: 19 jun. 2019]; 37: 223–34. Disponível em: [http://pedsinreview.aappublications.org/content/37/6/223?download=true&sso=1&sso\\_redirect\\_count=2&nfstatus=401&nftoken=00000000-0000-0000-0000-000000000000&nfstatusdescription=ERROR%3A%20No%20local%20token&nfstatus=401&nftoken=00000000-0000-0000-0000-000000000000&nfstatusdescription=ERROR%3a+No+local+token](http://pedsinreview.aappublications.org/content/37/6/223?download=true&sso=1&sso_redirect_count=2&nfstatus=401&nftoken=00000000-0000-0000-0000-000000000000&nfstatusdescription=ERROR%3A%20No%20local%20token&nfstatus=401&nftoken=00000000-0000-0000-0000-000000000000&nfstatusdescription=ERROR%3a+No+local+token)
  19. Yamaguchi FY, Aguiar GS, Buseti JH, Siniscalchi R, Filho JFG. Colecistite Aguda A92 calculosa na Infância. *Arq Med ABC* [Internet]. 2004 [acesso em: 19 jun. 2019]; 29(2): 123-124. Disponível em: <https://nepas.emnuvens.com.br/amabc/article/download/309/290>
  20. Bolis V, Karadedos C, Chiotis I, Chaliasos N, Tsabouri S. Atypical manifestations of Epstein-Barr virus in children: a diagnostic challenge. *J Pediatr* [Internet]. 2016 [acesso em: 19 jun. 2019]; 92: 113–121. Disponível em: [http://www.scielo.br/pdf/jped/v92n2/pt\\_0021-7557-jped-92-02-0113.pdf](http://www.scielo.br/pdf/jped/v92n2/pt_0021-7557-jped-92-02-0113.pdf)
  21. Cardoso M, André S, Leal L, Araújo J, Santos M (2010). Mononucleose infecciosa: estudo retrospectivo. *Rev Portug Otorrinolaringol Cir Cérvico-Facial* [Internet]. 2010 [acesso em: 19 jun. 2019]; 48(4): 195-200. Disponível em: <https://www.journalsportl.com/index.php/sporl/article/viewFile/211/211>
  22. Tsakayannis DE, Kozakewich HP, Lillehei CW. Acalculous cholecystitis in children. *J Pediatr Surg* [Internet]. 1996 [acesso em: 19 jun. 2019]; 31(1): 127-130. Disponível em: <https://www.ncbi.nlm.nih.gov/pubmed/8632265>
  23. McNaughton C, Morrow S, Cico SJ. Acalculous cholecystitis in a healthy 4-year-old boy. *Am J Emerg Med* [Internet]. 2011 [acesso em: 19 jun. 2019]; 29(8). Disponível em: <https://www.ncbi.nlm.nih.gov/pubmed/20970290>
  24. Marks C, Espinosa J, Hyman LJ. Acute acalculous cholecystitis in childhood. *J Pediatr Surg* [Internet]. 1968 [acesso em: 19 jun. 2019]; 3(5): 608-611. Disponível em: [https://www.jpedsurg.org/article/0022-3468\(68\)90114-0/fulltext](https://www.jpedsurg.org/article/0022-3468(68)90114-0/fulltext)
  25. Ganpathi IS, Diddapur RK, Eugene H, Karim M. Acute acalculous cholecystitis: challenging the myths. *HPB* [Internet]. 2007 [acesso em: 19 jun. 2019]. 9: 131–134. Disponível em: <https://onlinelibrary.wiley.com/doi/abs/10.1080/13651820701315307>
  26. Beheshti M, Sadeghpour F. Acute cholecystitis in children, report of three cases. *Shiraz E-Med J* [Internet]. 2007 [acesso em: 19 jun. 2019]; 8(1): 38-44. Disponível em: <http://emedicalj.portal.tools/28038.pdf>
  27. Pawłowska-kamieniak A, et al. Acute acalculous cholecystitis in a 17-year-old girl with Epstein-Barr virus infection. *Gastroenterol Review* [Internet]. 2015 [acesso em: 19 jun. 2019]; 10(1): 54-56. Disponível em: <https://www.ncbi.nlm.nih.gov/pmc/articles/PMC4411411/>
  28. Branco L, Vieira M, Couto C, Coelho MD, Laranjeira C. Acute Acalculous Cholecystitis by Epstein-Barr Virus Infection: A Rare Association. *Infectious disease reports* [Internet]. 2015



- [acesso em: 19 jun. 2019]; 7(4): 61-84. Disponível em:  
<https://www.ncbi.nlm.nih.gov/pmc/articles/PMC4693334>
29. Alkhoury F, Diaz D, Hidalgo J. Acute acalculous cholecystitis (AAC) in the pediatric population associated with Epstein-Barr Virus (EBV) infection: case report and review of the literature. Int J Surgery Case Reports [Internet]. 2015 [acesso em: 19 jun. 2019]; 11: 50-52. Disponível em:  
<https://www.ncbi.nlm.nih.gov/pmc/articles/PMC4446661/>
30. Chalupa P, Kaspar M, Holub M. Acute acalculous cholecystitis with pericholecystitis in a patient with Epstein-Barr Virus infectious mononucleosis. Med Sci Monit [Internet]. 2009 [acesso em: 19 jun. 2019]; 15: 30-33. Disponível em: <https://www.ncbi.nlm.nih.gov/pubmed/19179974>
31. Kim A, Yang HR, Moon JS, Chang JY, Ko JS. Epstein-Barr virus infection with acute acalculous cholecystitis. Pediatr Gastroenterol, Hepatol & Nutr [Internet]. 2014 [acesso em: 19 jun. 2019]; 17(1): 57–60. Disponível em: <https://www.ncbi.nlm.nih.gov/pmc/articles/PMC3990785/>
32. Strehle EM, De Alwis Y, Saleem M. Epstein–Barr virus-associated acute cholecystitis in a teenager. Ultrasound [Internet]. 2014 [acesso em: 19 jun. 2019]; 22(2): 123-125. Disponível em:  
<https://www.ncbi.nlm.nih.gov/pmc/articles/PMC4760542/>
33. Ebell MH. Epstein-Barr virus infectious mononucleosis. Am Fam Physician [Internet]. 2004 [acesso em: 19 jun. 2019]; 70(7): 1279-1287. Disponível em:  
<https://www.ncbi.nlm.nih.gov/pubmed/15508538>

*A responsabilidade de conceitos emitidos e de todos os artigos publicados caberá inteiramente aos autores.*

*Da mesma forma os autores serão responsáveis também pelas imagens, fotos e ilustrações inclusas no trabalho a ser publicado.*